GAMMAPATIA MONOCLONAL DE SIGNIFICAT RENAL

Enfoc diagnòstic i terapèutic

Xavier Fulladosa
Servei de Nefrologia
Hospital Universitari de Bellvitge

Bellvitge
Hospital Universitari

Gammapatia monoclonal

Proliferació **clonal** de limfòcits B madurs - cèl. plasmàtiques

- Clones de cèl. plasmàtiques $CD19^{-}$ $CD38^{+}$ – **mieloma múltiple**
- Clones de cèl·lules B $CD19^{+}$ $CD38^{+}$ – **limfoma limfoplasmocític** (**macroglobulinèmia de Wäldenstrom**)
- Clones de cèl·lules B $CD5^{+}$ $CD19^{+}$ – **leucèmia limfocítica crònica / limfoma limfocític de cèl·lula petita**
- Clones de cèl·lules B $CD20^{+}$ $CD38^{-}$ – **limfoma no-Hodgkin**

↓

Síntesi d'immunoglobulines monoclonals (**PARAPROTEÏNA**)

Igs senceres, o els seus components (cad. pesades o lleugeres), **aberrants**

Gammapatia monoclonal

Gammapatia monoclonal de significat incert, GMSI (*MGUS*)	**Mieloma quiescent** (*"Smouldering..."*)	**Mieloma múltiple**
Gammapatia monoclonal de significat incert IgM, GMSI IgM (*IgM MGUS)*	**Macroglobulinèmia de Waldenström indolent** (*"Smouldering..."*)	**Macroglobulinèmia de Waldenström**
Limfocitosis B monoclonal (*MBL*)		**Leucèmia limfocítica crònica / limfoma limfocític de cèl·lula petita**

Gammapatia monoclonal

Criteris diagnòstics de...

Mieloma Múltiple

	Component monoclonal	Plasmocitosi medul·lar	Lesió òrgans diana*
GMSI (*MGUS*)	< 30 g/L	< 10%	No
Mieloma múltiple quiescent	≥ 30 g/L (sèrum) ó ≥ 0'5 g/24h (orina)	≥ 10% i < 60%	No
Mieloma múltiple **	Qualsevol quantia	≥ 10%	Mínim 1

* *"Mieloma defining events" (CRAB)*: Hiper**C**alcèmia, insuficiència **R**enal, **A**nèmia , lesions òssies (***B**one*)

** Cadenes lleugeres lliures sèrum ratio ≥ 100; plasmocitosi medul·lar ≥ 60%

Rajkumar SV et al. Lancet Oncol. 2014 Nov;15(12):e538-48

Macroglobulinèmia de Waldenström

	Component monoclonal IgM	Infiltració medul·lar	Clínica relacionada*
GMSI IgM (IgM *MGUS*)	< 30 g/L	< 10%	No
MW quiescent	≥ 30 g/L	≥ 10%	No
Macroglobulinèmia de Wald.	Qualsevol quantia	≥ 10%	Si

* Anèmia, hepatoesplenomegàlia, limfadenopatia, hiperviscositat, simptomes constitucionals, altres lesions òrgan diana.

Rajkumar SV et al. Mayo Clin Proc. 2006;81(5):693-703

Gammapatia monoclonal

Criteri “RENAL” diagnòstic de mieloma múltiple...

- Creatinina sèrica >2 mg/dl (173 mmol/l) o FGe <40 ml/min.

underlying plasma cell [illegible] is used [illegible] the disease.

The criteria have also been updated to clarify that only renal failure caused by light-chain cast nephropathy (based on typical histological changes or presumptive diagnosis based on the presence of high involved FLC levels, typically >1500 mg/L) is regarded as a myeloma-defining events. Although other forms of renal damage (eg, AL amyloidosis, monoclonal immunoglobulin deposition disease, light-chain Fanconi syndrome, monoclonal gammopathy-associated membranoproliferative glomerulonephritis) can occur in multiple myeloma, this association is not characteristic of multiple myeloma and can be seen with other types of plasma cell dyscrasias (eg, MGUS) or lymphoproliferative disorders. Although they can occur in conjunction with multiple myeloma, in most patients they occur independently without evidence of other myeloma-defining events. For this reason, these renal disorders are not [illegible] as [illegible] events, and should not [illegible]

Rajkumar SV et al. Lancet Oncol. 2014 Nov;15(12):e538-48

Gammapatia monoclonal

TRACTAMENT

Gammapatia monoclonal de significat incert, GMSI (*MGUS*)	**Mieloma quiescent** (*"Smouldering..."*)	**Mieloma múltiple**
Gammapatia monoclonal de significat incert IgM, GMSI IgM (*IgM MGUS*)	**Macroglobulinèmia de Waldenström indolent** (*"Smouldering..."*)	**Macroglobulinèmia de Waldenström**
Limfocitosis B monoclonal (*MBL*)		**Leucèmia limfocítica crònica / limfoma limfocític de cèl·lula petita**

SEGUIMENT

Mecanismes de lesió de la paraproteïna

Tipus de PARAPROTEÏNA



Ig **intacta**

cadenes **pesades**

cadenes **lleugeres**

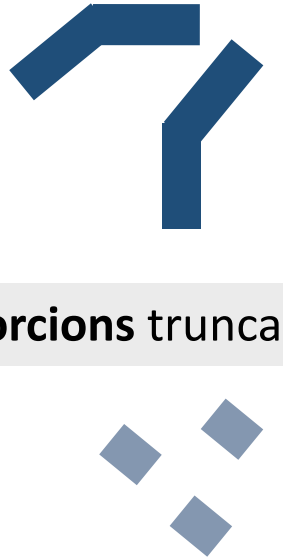

porcions truncades

... o **combinacions** de totes elles

Proteïnes **aberrants**, amb canvis en les característiques fisicoquímiques

Mecanismes de lesió de la paraproteïna

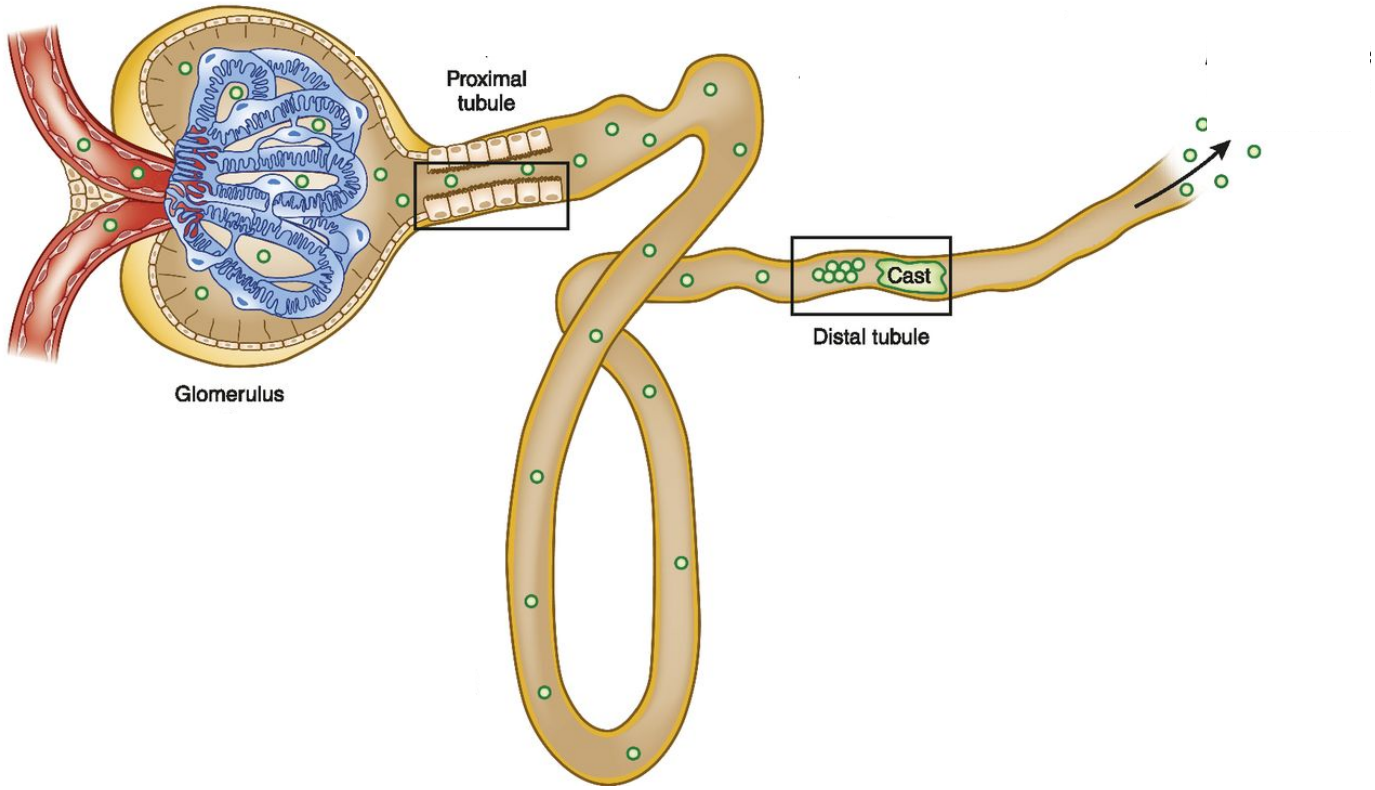

La PARAPROTEÏNA poden tenir un efecte "**NEFROTÒXIC**"

(cadenes lleugeres)

Basnayake K et al. Kidney Int. 2011; 79, 1289–1301.

Mecanismes de lesió de la paraproteïna

NEPHROTOXIC POTENTIAL OF BENCE JONES PROTEINS

ALAN SOLOMON, M.D., DEBORAH T. WEISS, B.S., AND ANTHONY A. KATTINE, M.D.

N Engl J Med 1991; 324:1845-51

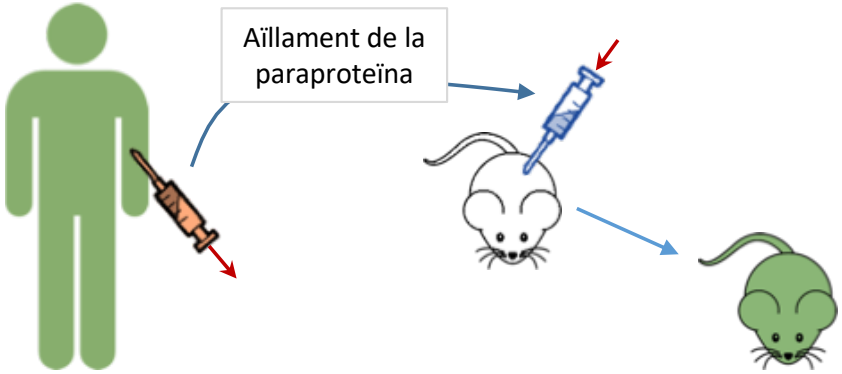

- Ratolins als que s'injecten paraproteïnes de pacients amb determinada patologia renal relacionada amb MM o amil·loïdosi AL, desenvolupen lesions renals similars a les dels pacients.

Solomon A et al. NEJM. 1991; 324:1845-51

Mecanismes de lesió de la paraproteïna

Pot implicar TOTS els compartiments del parènquima renal

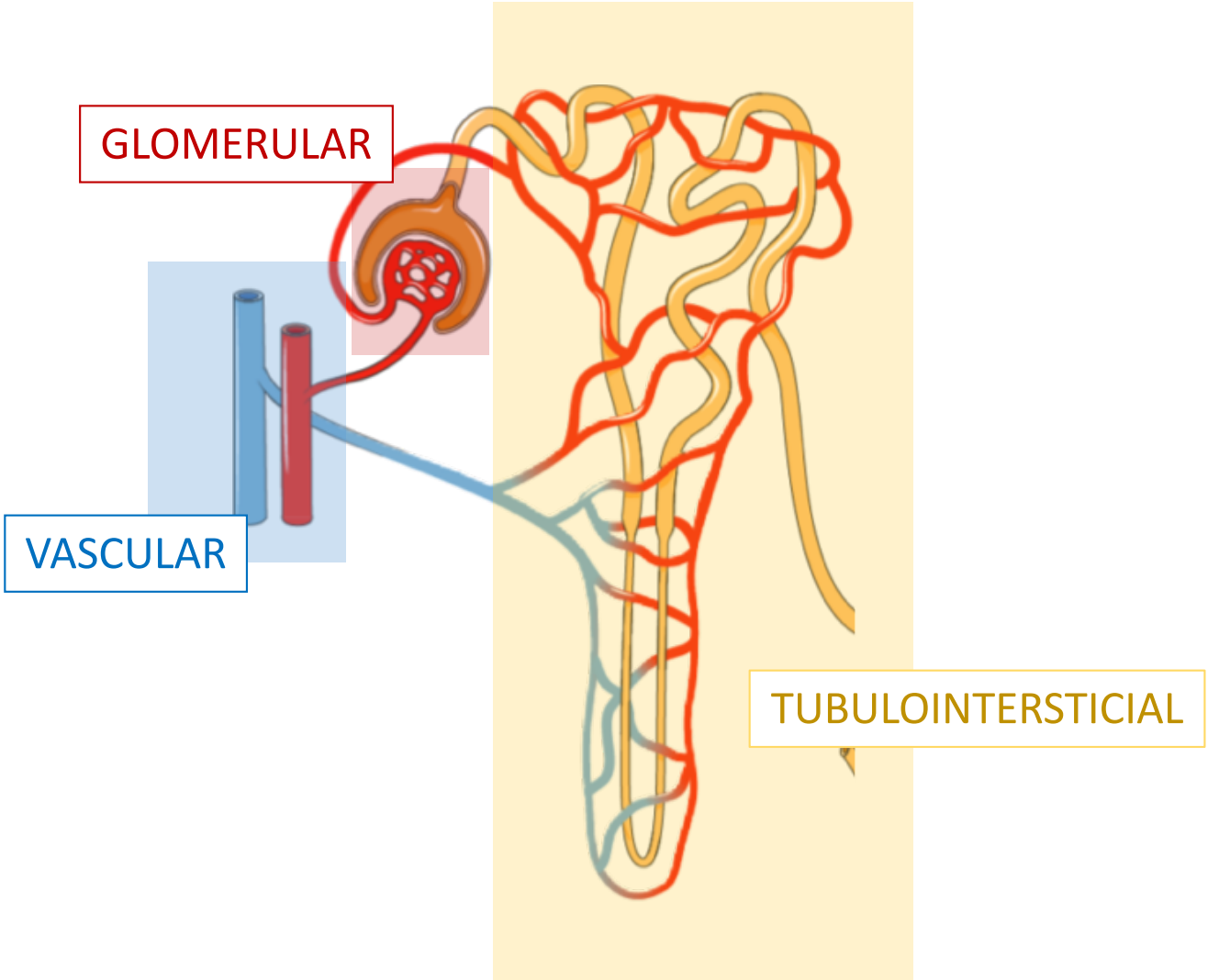

Mecanismes de lesió de la paraproteïna

PRECIPITACIÓ	DIPÒSIT	ACTIVACIÓ DEL COMPLEMENT	DANY ENDOTELIAL

• Vasos
  • Crioglobulinèmia
• Túbuls
  • Nefropatia per cilindres de CL
	• Amil·loïdosi AL/AH/AHL
	• MDIM
	• GN immunotactoïde
	• Tubulopatia proximal
	• GNMP
		• Glomerulopatia C3	• MAT

MDIM= malaltia per dipòsit d'igs monoclonals; GNMP=glomerulonefritis membranoprolifertiva; MAT=microangiopatia trombòtica

Gammapatia monoclonal

TRACTAMENT

Gammapatia monoclonal de significat incert, GMSI (*MGUS*)	**Mieloma quiescent** (*"Smouldering..."*)	**Mieloma múltiple**
Gammapatia monoclonal de significat incert IgM, GMSI IgM (*IgM MGUS*)	**Macroglobulinèmia de Waldenström indolent** (*"Smouldering..."*)	**Macroglobulinèmia de Waldenström**
Limfocitosis B monoclonal (*MBL*)		**Leucèmia limfocítica crònica / limfoma limfocític de cèl·lula petita**

SEGUIMENT

Gammapatia monoclonal de **significat renal**

(GMSR, *MGRS*)

Processos limfoproliferatius monoclonals de cèl·lula B o plasmoproliferatius productors de paraproteïna, que no requereixen tractament des del punt de vista del trastorn clonal, però que són responsables de lesió renal.

- Gammapatia monoclonal de significat incert, GMSI (*MGUS*)
- Gammapatia monoclonal de significat incert IgM, GMSI IgM (*IgM MGUS*)
- Mieloma quiescent ("*Smouldering*...")
- Macroglobulinèmia de Waldenström indolent ("*Smouldering*...")
- Limfocitosis B monoclonal (*MBL*)
- Limfomes de baix grau
- ... (?) ...

Leung N et al. Blood 120: 4292–4295, 2012

Gammapatia monoclonal de significat renal

	GMSI	GMSR
Banda monoclonal sèrica	< 3 g/dl	< 3 g/dl
Plasmocitosi en moll d'os	< 10%	< 10%
C_AB	Absent	Absent
Nefropatia (≠ a la "cast nephropathy")	**No** atribuïble a la Gammapatia monoclonal	Atribuïble a la Gammapatia monoclonal

Tipus de nefropatia associada a la GMSR

- Amil·loïdosi AL/AH/ALH *
- Malaltia per dipòsit de Ig monoclonals (malaltia per dipòsit de cadenes lleugeres, pesades o ambdues) *
- Glomerulonefritis proliferativa amb dipòsit d'Ig monoclonal
- Glomerulonefritis per Crioglobulinèmia tipus 1 *
- Glomerulonefritis cristalcrioglobulinèmica *
- Glomerulopatia immunotactoïde (fibril·lar)
- Glomerulopatia C3 associada a paraproteïna
- Tubulopatia proximal (síndrome de Fanconi)

* ... + manifestacions extrarenals !!!!

Tipus de nefropatia associada a la GMSR

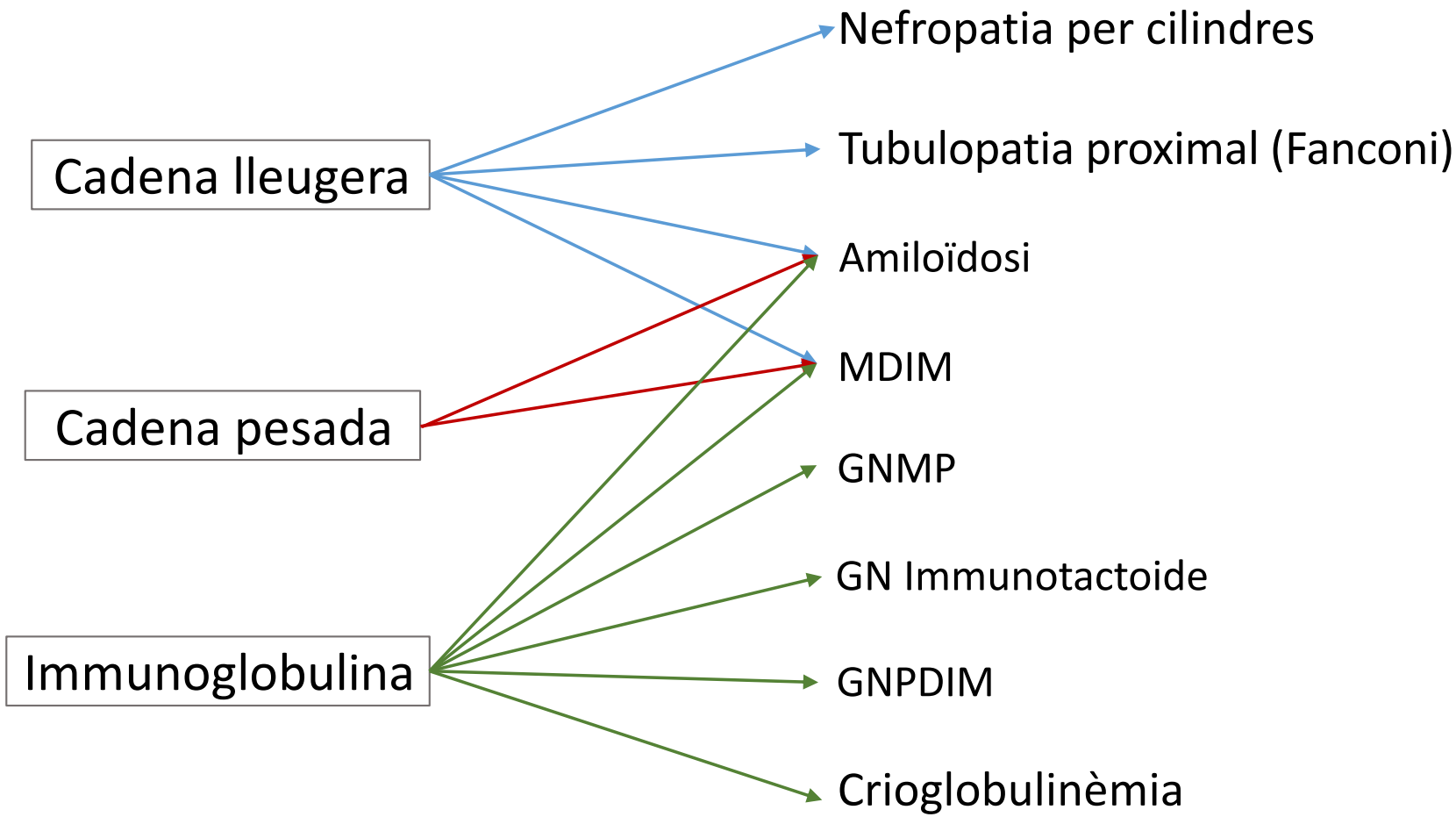

Diagnòstic

Diagnòstic de la **nefropatia** → Estudi de la **paraproteïna** → Estudi de la **clona** implicada

Diagnòstic

Diagnòstic de la **nefropatia** → Estudi de la **paraproteïna** → Estudi de la **clona** implicada

- Avaluació clínica
  - **Proteïnúria** i caracterització de la mateixa (proporció proteïna/albúmina orina)
  - **Sediment**
  - **Complement sèric**
  - **...**

- **BIÒPSIA RENAL**
  - Caracterització del patró histològic
  - **IMMUNOFLUORESCÈNCIA**: identificació de **monoclonalitat** amb **restricció de cadena lleugera** (± combinat amb restricció cadena pesada)
  - **MICROSCOPIA ELECTRÒNICA**

Diagnòstic

IgA

kappa

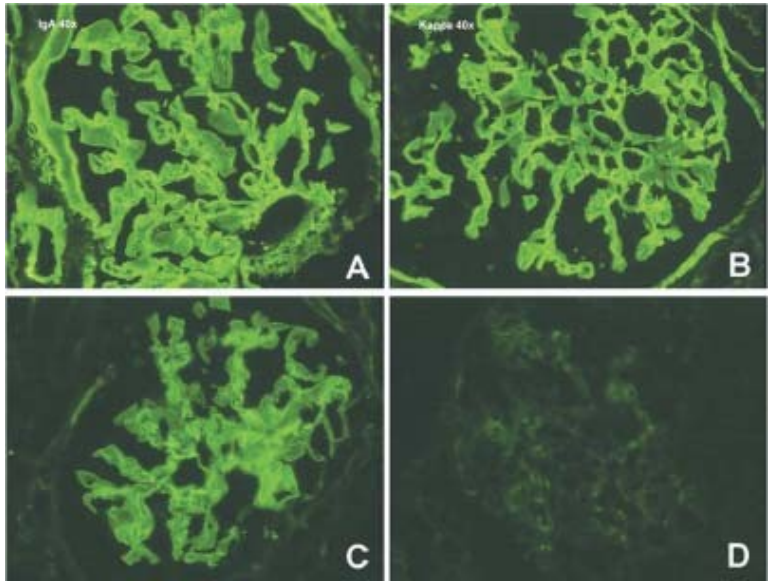

IgA1

IgA2

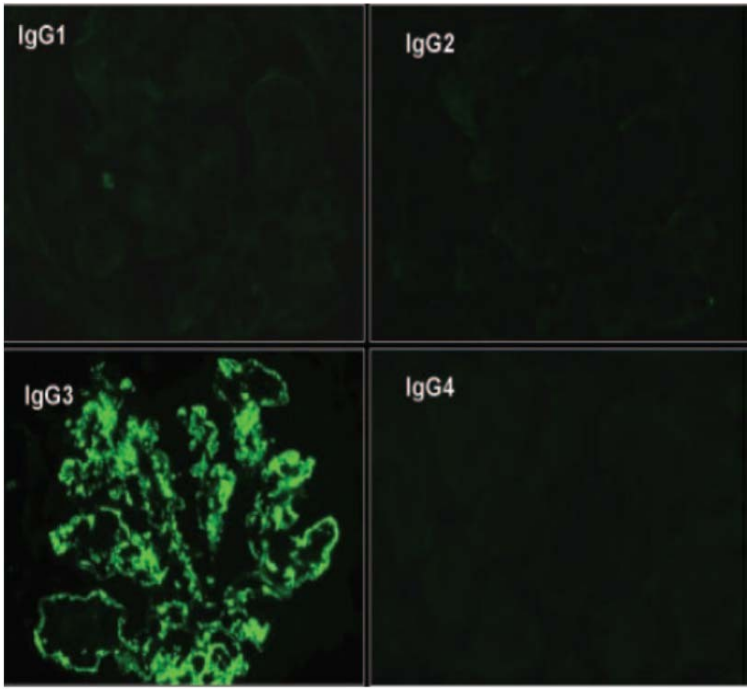

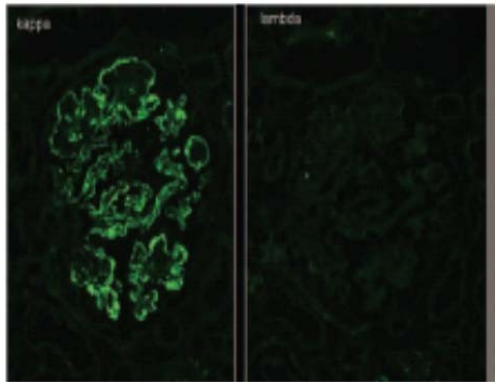

Diagnòstic

Diagnòstic de la **nefropatia** → **Estudi de la paraproteïna** → Estudi de la **clona** implicada

- Recerca de la **Ig monoclonal en sèrum** (± orina)
  - **Proteïnograma** (electroforesi)

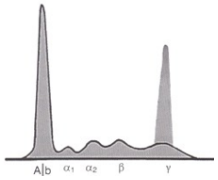

  - **Immunofixació** en sèrum i orina

  - **Cadenes lleugeres lliures** en sèrum (nefelometria)

Diagnòstic

Cadenes lleugeres lliures

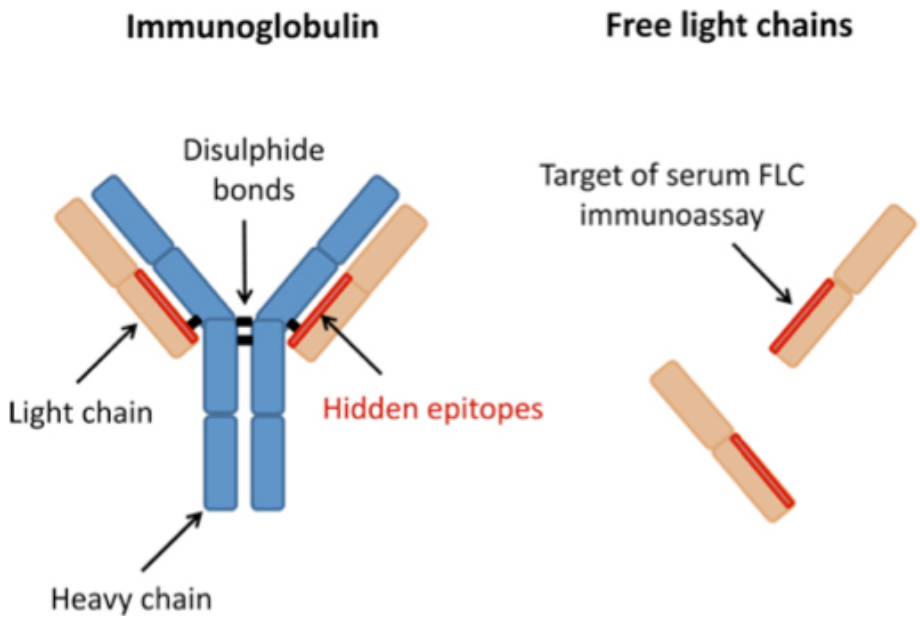

- ✓ Sovint la paraproteïna en les GMSR està en poca quantitat → la determinació de les cadenes lliures sèriques aporten la **major sensibilitat** en el diagnòstic

- ✓ **Biomarcador** diagnòstic i de seguiment de resposta al tractament

Diagnòstic

Diagnòstic de la **nefropatia** → **Estudi de la paraproteïna** → Estudi de la **clona** implicada

- Recerca de la **Ig monoclonal en sèrum** (± orina)

En ocasions no es detecta la paraproteïna

- …en un 99% de les MDIM
- …en un 30% de les GNPDIM

Diagnòstic

Diagnòstic de la **nefropatia** → Estudi de la **paraproteïna** → Recerca de la **clona** implicada

- **ASPIRAT MOLL D'OS/BIÒPSIA ÒSSIA**
  - Estudi morfològic/Immunohistoquimia
  - Identificació Restricció κ o λ
  - **Citometria de flux** (+ sensible per detectar poblacions clonals)
- **TAC TORACOABDOMINAL – PET-TAC 18-FDG**
  - Si no s'objectiva clona en AMO-Biopsia d'os i/o paraproteïna IgM → PET-TAC (recerca de plasmocitoma o limfoma, localització d'adenopaties per estudiar) → Bx adenopatia i estudi histològic
- Citometria flux sang perifèrica (pot identificar neoplàsia cèl B de baix grau com LLC)
- Estudi de monoclonalitat en l'infiltrat de la propia BR

Diagnòstic

Multiple myeloma	Waldenström macroglobulinemia	Chronic lymphocytic leukemia	Non-Hodgkin lymphomas
Cast nephropathy	AIg amyloidosis	MPGN	MCD
AIg amyloidosis	Cryoglobulinemia	Infiltration (CLL)	FGS
MIDD	Intracapillary IgM thrombi	Membranous nephropathy	Membranous nephropathy
LCPT	Infiltration (LPL)	AIN/GIN	MPGN
ATN	MIDD	AIg amyloidosis	IgAN
AIN	Cast nephropathy	Cast nephropathy	Crescentic GN
PGNMID/MPGN	TMA	MIDD	Fibrillary GN
Infiltration (PC)	MCD	Immunotactoid GN	Infiltration
MCD	LCPT	MCD	
Multiple lesions	Membranous nephropathy	Mesangial proliferative GN	
TMA		AAV GN	
Immunotactoid GN		Crescentic GN	

AAV = ANCA associated vasculitis; AIg = immunoglobulin related amyloid; AIN = acute interstitial nephritis; ANCA = antineutrophil cytoplasmic antibodies; ATN = acute tubular necrosis; CLL = chronic lymphocytic leukemia; FGS = focal glomerulosclerosis; GIN = granulomatous interstitial nephritis; GN = glomerulonephritis; IgAN = immunoglobulin A nephropathy; LCPT = light chain proximal tubulopathy; LPL = lymphoplasmacytic lymphoma; MCD = minimal change disease; MIDD = monoclonal immunoglobulin deposition disease; MPGN = membranoproliferative glomerulonephritis; PC = plasma cell; PGNMID = proliferative glomerulonephritis with monoclonal immunoglobulin deposits; TMA = thrombotic microangiopathy.

Leung N. J Onco-Nephrol. 2017 1(1):18-23

Pronòstic de les GMSR

- ✓ Alta incidencia de **progressió** de la nefropatía a MRC avançada
- ✓ Malatia **persistent** i evolució amb freqüents **rebrots**
- ✓ Freqüent **recidiva** després del **TR**

MGRS Disorder	*N*	Average Follow-Up (mo)	Kidney Outcomes
LCDD	63	28	57% ESRD
PGNMID	37	30	38% complete/partial recovery 38% persistent renal dysfunction 22% ESRD
ITGN	16	48	50% remission 33% persistent renal dysfunction 17% ESRD
MIDD	64	25	39% ESRD 57% stable/improved renal function
LCDD	53	74	53% ESRD (10% ESRD at presentation)

MGRS, monoclonal gammopathies of renal significance; LCDD, light chain deposition disease; PGNMID, proliferative GN with monoclonal Ig deposits; ITGN, immunotactoid glomerulopathy; MIDD, monoclonal Ig deposition disease.

Hogan JJ et al, CJASN 2016 ;11(9):1681-91

Pronòstic de les GMSR

- ✓ El pronòstic de la nefropatía depèn molt de la resposta hematológica

A detailed evaluation of the current renal response criteria in AL amyloidosis: is it time for a revision?

Renal response by hematologic response.

Hematologic response	Renal response	Proteinuria reduction >75%	Proteinuria reduction >95%
CR	72.4%	73.7%	52.6%
VGPR	55.1%	46.9%	16.3%
PR	25%	25%	0%
NR	25%	0%	0%

Hematologic response was significantly associated with renal response (P=0.004), >75% reduction in proteinuria (P<0.001) and >95% reduction in proteinuria (P<0.001).CR: complete response, VGPR: very good partial response, PR: partial response, NR: no response.

Leung N et al, Haematologica 2013; 98(6): 988

Pronòstic de les GMSR

Long-Term Outcome of Renal Transplantation in Light-Chain Deposition Disease

Nelson Leung, MD, Donna J. Lager, MD, Morie A. Gertz, MD, Kirk Wilson, Sharan Kanakiriya, MD, and Fernando C. Fervenza, MD

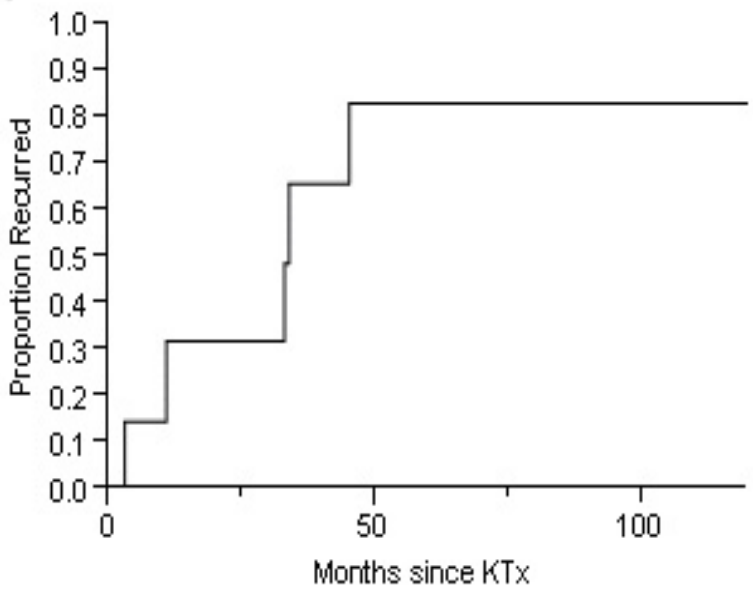

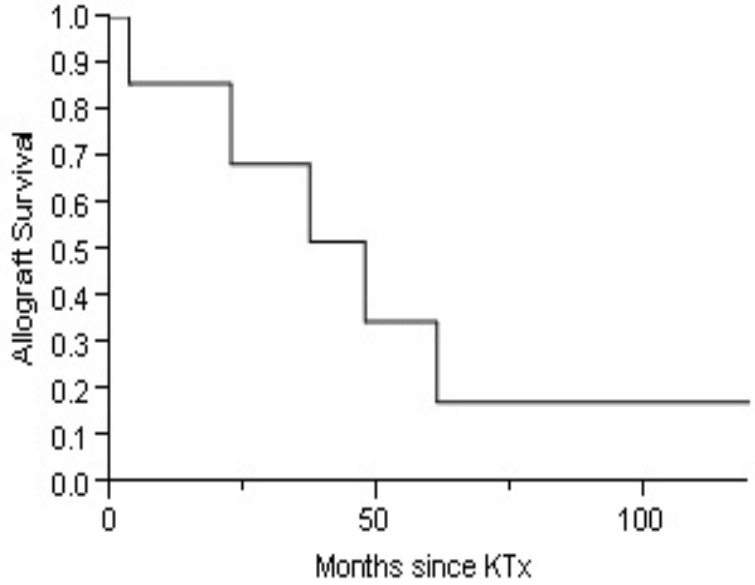

x=33.3 (2-45) m

Leung N et al, AJKD 2004; 43:147-153

Pronòstic de les GMSR

Recurrent membranoproliferative glomerulonephritis after kidney transplantation

Elizabeth C. Lorenz[1], Sanjeev Sethi[2], Nelson Leung[1], Angela Dispenzieri[3], Fernando C. Fervenza[1] and Fernando G. Cosio[1,4]

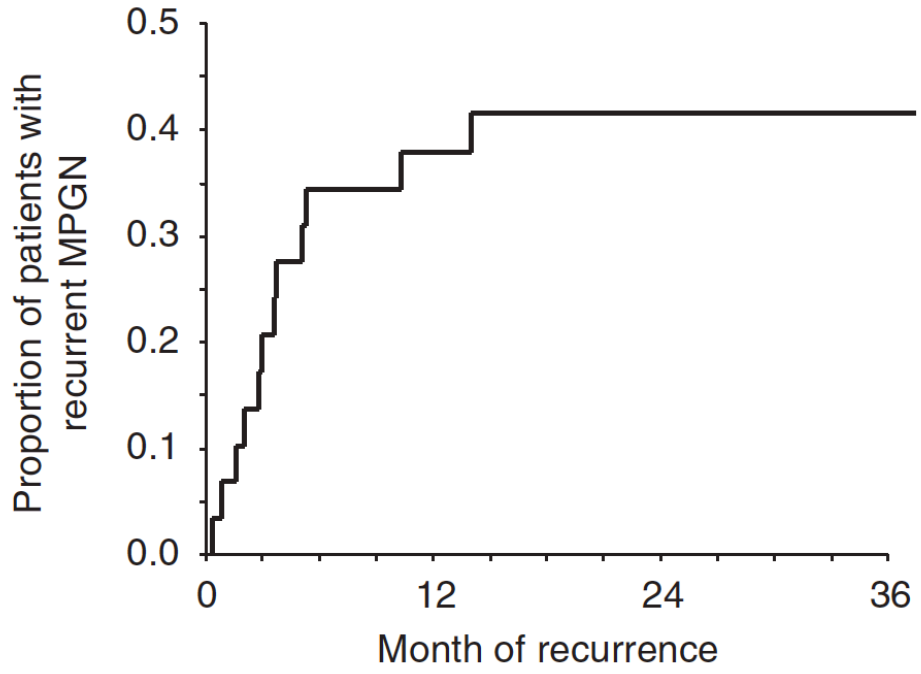

Lorenz EC et al, Kidney Int 2010; 77: 721–8

Tractament

No focalitzat des del punt de vista “tumoral”

Quimioteràpia dirigida vers la clona productora de la paraproteïna

↓

Reduir la síntesi de paraproteïna

↓

REVERTIR o prevenir la PROGRESSIÓ del dany en l’òrgan diana

La resposta renal depèn principalment del grau de resposta hematològica, de la capacitat d’eliminar la paraproteïna de la circulació.

Tractament



- treure el pacient d'una situació nefròtica
- recuperar o preservar funció renal
- prevenir la recidiva en el trasplantament renal
- millorar la supervivència del pacient

Tractament



Si malaltia renal terminal, sense perspectives de millora, no tractar, a menys que...

Afectació multisistèmica d'òrgans vitals (cor..)

Pacient candidat a TR

Tractament

Tractament dirigit a la clona específica identificada

Agent (via d'administració)	**Sensibilitat de la clona**	
	Cèl·lula B	Cèl. plasmàtica
Inhibidors del proteasoma		
• Bortezomib (ev, sc)	◉	◉
• Carfilzomib (ev)	◉	◉
Anticossos monoclonals		
• Rituximab (anti-CD20) (ev)	◉	
• Daratumumab (anti-CD38) (ev)		◉
Agents citotòxics		
• Ciclofosfamida (ev, vo)	◉	◉
• Melphalan (ev, vo)	◉	◉
• Bendamistina (ev)	◉	◉
Agents immunomoduladors		
• Thalidomida (ev, vo)	◉	◉
• Lenalidomida (ev)	◉	◉
• Pomalidomida (ev)		◉

Hogan JJ. CJASN 2016. 11(9):1681-91

Tractament

Tractament dirigit a tractar la clona específica identificada

Clona cel·lular	Aproximació terapèutica
Cèl·lula B • (CD20+, κ or λ)	Teràpia basada en **Rituximab**
Limfoma limfoplasmocític • (sIgM+, CD19+,CD20+, CD22+, CD79+, CD138+, CD10-, MYD88 L265P)	• **RCD** (Rituximab/Ciclofosfamida/Dexametasona) • **Bendamustine Rituximab**
Leucèmia limfocítica crònica • (CD5+, CD19+, CD20dim, CD23+, κ or λ)	• **FCR** (Fludarabina/Ciclofosfamida /Rituximab) • **PCR** (Pentostatina /Ciclofosfamida /Rituximab) • **Alemtuzumab** • **Clorambucil** – *pacients añosos*
Cèl·lula plasmàtica • (CD38+, CD138+, κ or λ)	• **Inhibidors del proteasoma** • **IMiDs** (fàrmacs immunomoduladors) • **Alquilants** • **Trasplantament** de progenitors hematopoiètics

Tractament

Avaluació de la resposta

1. Resposta **hematològica**:
   - Evolució del **component monoclonal**
   - Monitorització de **cadenes lleugeres lliures** en sèrum
     - BIOMARCADOR DE RESPOSTA
   - Avaluar la **resposta cel·lular** (AMO)

2. Resposta **renal**
   - **funció renal**
   - **proteïnúria** - **albuminúria**

Missatges per emportar…

- La GMSR apareix en pacients amb una malaltia hematológica que no és tributària *per se* de tractament
- La GMSR genera nefropatia amb un pronòstic renal dolent si no es tracta
- Tractament precoç per minimitzar el dany crònic irreversible renal
- Importància del diagnòstic precoç, amb la monitorització renal sistemàtica dels pacients amb gammapatia monoclonal "no maligna"
- Entitats que comporten un repte diagnòstic i terapèutic Importància de l'abordatge multidisciplinar d'aquests pacients [NEFRÒLEG-PATÒLEG-HEMATÒLEG]…